



ХИДРОСТАТИЧНА БАЛОННА ДИЛАТАЦИЯ ПОД РЕНТГЕНОВ КОНТРОЛ ПРЕДИМСТВА И НЕДОСТАТЪЦИ ПРЕД ОПЕРАТИВНОТО ЛЕЧЕНИЕ ПРИ АХАЛАЗИЯ – ТЕХНИЧЕСКО ИЗПЪЛНЕНИЕ И РЕЗУЛТАТИ

А. Арабаджиев^{1,2}, Цв. Попов^{1,2}, М. Соколов^{1,2}

¹Клиника по хирургия „Проф. Александър Станишев“, УМБАЛ „Александровска“ ЕАД

²Катедра по хирургия, Медицински университет – София

HYDROSTATIC BALLOON DILATION UNDER X-RAY CONTROL ADVANTAGES AND DISADVANTAGES OVER SURGICAL TREATMENT IN ACHALASIA - TECHNICAL PERFORMANCE AND RESULTS

A. Arabadzhiev^{1,2}, Popov T^{1,2}, M. Sokolov^{1,2}

¹Clinic of Surgery „Prof. Alexander Stanishev“

¹University Multiprofile Hospital for Active Treatment „Alexandrovka“,

²Medical University of Sofia, Bulgaria

Clinic of Liver, Biliary, Pancreatic and General Surgery

Acibadem City Clinic University Hospital Tokuda, Sofia, Bulgaria

РЕЗЮМЕ

ВЪВЕДЕНИЕ: Ахалазията е хронично нелечимо мотилитетно нарушение на хранопровода, характеризиращо се с нарушена релаксация на долния езофагеален сфинктер (ДЕС) и загуба на езофагеална перисталтика. Макар и рядко, понастоящем това е най-честото първично нарушение на мотилитета на хранопровода, с годишна честота от около 1,6 на 100 000 души и разпространение от около 10,8/100 000 души. Симптомите на ахалазия включват дисфагия, както към твърди храни, така и към течности, регургитация, аспирация, болка в гърдите и загуба на тегло. Тъй като етиологията на ахалазията остава неясна, понастоящем няма утвърдено лечение за ахалазия. Целта на терапията се стреми главно към подобряване на езофагеалния отток, за да се осигури симптоматично облекчение на пациентите. Диагностичният алгоритъм включва езофагогастроскопия, рентгеноконтрастно изследване на хранопровода и стомаха, както и езофагеална манометрия. Този случай има за цел да представи предимствата на балонната хидростатична дилатация пред хирургичното лечение.

SUMMARY

INTRODUCTION: Achalasia is a chronic incurable esophageal motility disorder characterized by impaired lower esophageal sphincter (LES) relaxation and loss of esophageal peristalsis. Although rare, it is currently the most common primary esophageal motility disorder, with an annual incidence of around 1.6 per 100,000 persons and prevalence of around 10.8/100,000 persons. Symptoms of achalasia include dysphagia to both solids and liquids, regurgitation, aspiration, chest pain and weight loss. As the underlying etiology of achalasia remains unclear, there is currently no curative treatment for achalasia. Management of achalasia mainly involves improving the esophageal outflow in order to provide symptomatic relief to patients. This case aims to demonstrate the advantages of balloon hydrostatic dilatation over surgical treatment.

CLINICAL CASE: A 58-year-old woman entered a surgery clinic with complaints of dysphagia, heaviness after feeding and persistent vomiting for months. The patient has a pronounced consumptive syndrome - 15 kg in 1 year. There is a proven gallstone disease with a crisis-pain form. We concluded the

КЛИНИЧЕН СЛУЧАЙ: Жена на 58 години приета в клиниката по хирургия с оплаквания от дисфагия, болка след нахранване и непрекъснато повръщане от един месец. Пациентката съобщава за загуба на тегло – 15 кг за една година. Диагноза-та бе поставена след извършване на фиброгастро-скопия, ренгеноконтрастно изследване на горен гастроинтестинален тракт (ГИТ) и функционално изследване на хранопровода (манометрия). Ние представяме случай на пациентка с ахалазия лекувана с хидростатична балонна дилатация на ДЕС и предимствата пред хирургичното лечение. **ЗАКЛЮЧЕНИЕ:** Ахалазията е мотилитетно нарушение на хранопровода характеризиращо се със симптоми на дисфагия, регургитация, гръдна болка и загуба на тегло. Лечението на ахалазия основно се фокусира с подобряване на хранопроводното изпразване с цел облекчаване на симптомите. Хидростатичната балонна дилатация е метод, който включва прецизна и контролирана дилатация на ДЕС, избягваща честите усложнения като прекомерна дилатация и перфорация свързана с хирургичното лечение. Също така се характеризира с кратък болничен престой и безболков възстановителен период.

КЛЮЧОВИ ДУМИ: ахалазия, манометрия, балонна дилатация, лапароскопска миотомия

ВЪВЕДЕНИЕ:

Ахалазията е рядко заболяване с честота около 8 случая на милион души (1,2). Случаите в Южна Америка превалят, заради високата честота на болестта на Chagas. Няма ясна етиологична причина за ахалазията, като се наблюдава еднакво и при двата пола. Като етиологичен причинител се предполага загубата на инхибиторни нервни клетки в Ауеробаховия плексус в езофагеалната стена. Заболяването протича с нарушение на ефективната перисталтика на хранопровода и увреда функцията на долния езофагеален сфинктер (ДЕС), манифестиращо се с частична до липсваща релаксация. Заболяването обикновено възниква във възрастовата група от 25 до 60 години. Клиничната изява на заболяването се характеризира с дисфагия, регургитация, гръдна болка и загуба на тегло. Поради регургитацията много често се наблюдават белодробни усложнения (3).

Симптоматиката се задълбочава с течение на времето. Хранопровода постепенно се дилатира и губи хранително-транспортната си функция. Първи метод на избор за оценка на хранопроводната дисфункция е езофагография с бариева каша. Деветдесет процента от пациентите с ахалазия имат типичен образно-диагностичен симптом (наречен “bird beak”, или птичи клюн), причинен от нарушената релаксация на ДЕС. Налягането на ДЕС е увеличено при 50% от пациентите, но релаксацията е почти винаги нарушена, с до 75% липсваща до непълна релаксация и 20 – 30% показват много кратка релаксация, по – малко от 6 секунди (4,5). В ранните стадии на заболяването, ендоскопските и образните методи могат да бъдат напълно нормални. Окончателно диагнозата се потвърждава или отхвърля с извършването на езофагеална манометрия и класифициране по Chicago Classification version 3.0. Липсващите перисталтични движения и спазъма на ДЕС са най-характерни. В днешно време най-популярните опции за лечение остават балонната дилатация,

diagnosis by performing esophagogastros- copy, x-ray contrast examination of the esophagus and stomach and esophageal manometry. We present to you treatment with hydrostatic dilatation of the LES and the advantages over surgical treatment.

CONCLUSION: Achalasia is a chronic primary esophageal motility disorder causing symptoms of dysphagia, regurgitation, chest pain and weight loss. Treatment for achalasia is mainly focused on improving esophageal emptying in order to provide symptomatic relief to patients. Hydrostatic dilation is a method in which precise and controlled dilation of the sphincter is performed, avoiding the frequent complications such as excessive dilatation and rupture associated with surgical treatment, and is characterized by a shorter hospital stay and a painless recovery period.

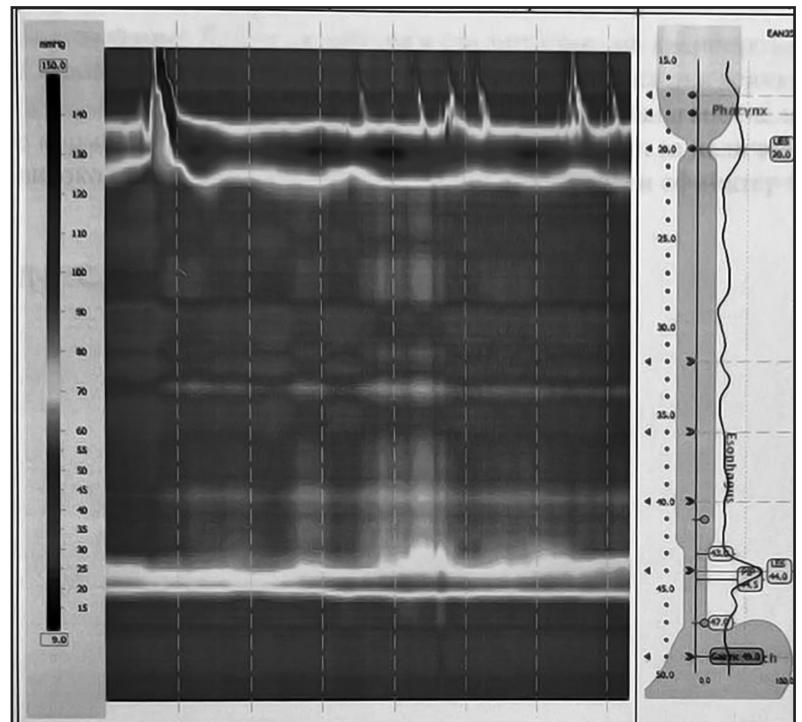
KEY WORDS: achalasia, manometry, balloon dilatation, laparoscopic myotomy.

хирургичната миотомия, перорална ендоскопска миотомия (РОЕМ) и инжектиране на бупропион токсин (6,7,8).

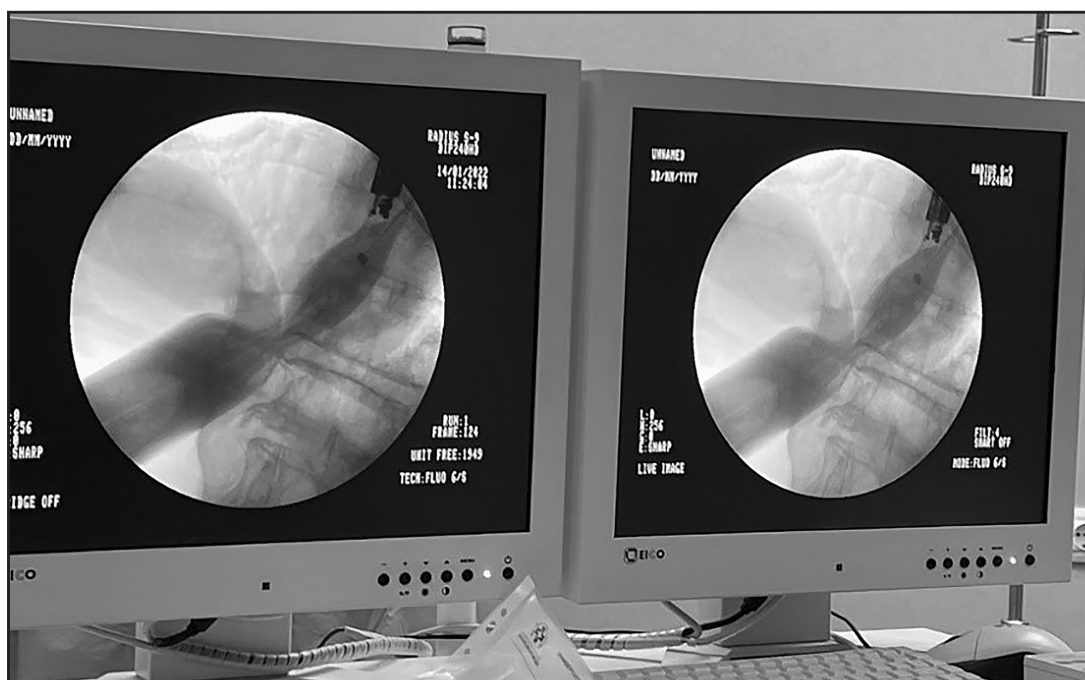
Всички методи изискват обективен инструментален метод за оценка на постигнатите резултати след приложеното лечение. Някои автори съобщават за разминаване между субективното усещане на пациентите и обективния резултат от терапията (9,10). Най-прецизният и чувствителен метод за оценка състоянието на ДЕС след приложено лечение е езофагеалната манометрия. Контрастната езофагография с бариева каша, показва увеличения на диаметър на хранопровода, което косвено предполага затруднение в изчистването му, интралуменални аномалии и наличие на рефлукс през ДЕС, което също може да предполага дренажни заболявания на стомаха.

КЛИНИЧЕН СЛУЧАЙ:

Жена на 58 години постъпва в клиника по хирургия „проф. Александър Станишев“ с оплаквания от дисфагия, тежест след нахранване и персистиращи повръщания от месеци. Пациентката е с изразен консумативен синдром – 15 кг за 1 година. Има доказана жлъчнокаменна болест с кризисно – болкова форма. От направената ФГС се установи значително дилатиран хранопровод с дистален спазъм на ДЕС, с остатъчни хранителни материи и дискретни реактивни възпалителни промени по мукозата и без данни за хиатална херния. След извършване на рентгенография на горен ГИТ се установи типичния за ахалазия образен симптом „птичи клюн“. Диагнозата Ахалазия тип II по Чикаго класификацията,



Фиг. 1. Манометрични данни за ахалазия тип II по Чикагската класификация



Фиг. 2. Рентгеноконтрастен образ на ДЕС след въвеждане на ендоскопския балон

заклучихме с извършването на езофагеална манометрия при която 100% от продължителността на изследването се наблюдаваше нарушение в моториката от типа – неефективна перисталтика, за сметка на повишено базално (50.4 mmH) и остатъчно (29.5 mmH) налягане на ДЕС и интегрирано релаксиращо налягане (IRP) – 29.5 mmHg (Фиг.1).

МЕТОД:

Дилатацията на ДЕС извършвахме под флуороскопско наблюдение. Процедурата се протича под кратка венозна анестезия, използвайки Midazolam (Hypnovel, Roche Products Ltd, England) and Fentanyl (Sublimaze, Janssen-Cilag Ltd, England). След извършване на горна ендоскопия, се установява мястото и дължината на стеснения сегмент (Фиг. 2).

Пациента е поставен на флуороскопската маса в ляво латерално положение, орофаринкса се анестезира с Lidocaine spray 10% и се поставя устен назъбник. Под ендоскопски контрол се въвежда билиарен катетър 6,5 F (William Cook, Bloomington, IN) през проводник на Bentson guide wire (William Cook, Europe), до нивото на гастро-езофагеалната връзка. След това по водача се въвежда балонния дилататор от хранопровода в стомаха. Балонът се надува частично, докато се появи кръст (Фиг. 3), което показва позицията на мускулния пръстен на долния езофагеален сфинктер.

В дилататора се инжектира контраст под непрекъснато флуороскопско наблюдение, като позицията се коригира при преместване. Балонната инфузия се извършва мануално с водно-разтворим контраст Ultravist 300 (концентрация 300 mg l/ml), смесен с равен обем физиологичен разтвор. Изчезването на „талията“ се използва като индикатор за успешна дилатация (Фиг.4).

Налягането в балона се поддържа за 2 минути, за да се разкъсат мускулните фибри на циркулярния мускулен слой. Процедурата се повтаря до пълното елиминиране на стеснението.

При пациенти, които са подложени на балонна дилатация за първи път се започва с 20 мм балон. Ако процедурата протича без усложнения (кървене по балона или силна непоносима болка), се използват балони с диаметър 30 мм и 35 мм.

Непосредствено след балонната дилатация извършваме езофагография с водно – разтворим контраст за изключване наличието на перфорация. След това пациентът бе захранен с течно – кашава диета.

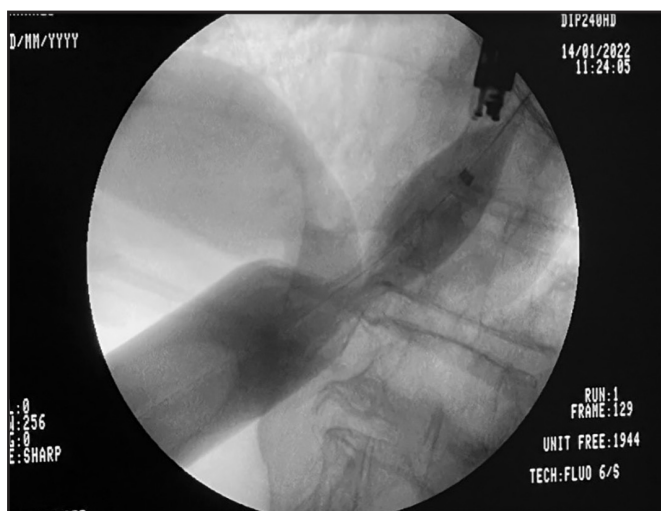
РЕЗУЛТАТ И ОБСЪЖДАНЕ:

Ахалазията е рядко заболяване с прогресираща моторна дисфункция на хранопровода, липса на релаксация на ДЕС, характеризиращо се със кардиална стеноза и необструктивна дисфагия. Пик в честотата на заболяването се наблюдава във възрастовата група между 30 и 60 години (11). Точната патогенеза на заболяването и до днес не е установена. Съществува хипотезата за автоимунен


процес при генетично обременени пациенти, водещ до хронично възпаление и увреждане на невроните (12).

В нашия случай сме разгледали пациент с водещ симптом дисфагия, както и с изразен консумативен синдром. В изследването на Ghoshal et al, докладват като най-често субективно оплакване при пациентите с ахалазия тип 2 - дисфагия, следван от регургитация (13).

Диагнозата ахалазия се поставя при наличие на манометрини данни за моторна дисфункция на хранопровода от типа неефективна перисталтика и повишено базално и остатъчно налягане на ДЕС, без налични данни за механична обструкция (14). Според Чикагската класификация, ахалазията се разделя на 3 подтипа: Тип 1 – липса на перисталтика и висок IRP. Тип 2



Фиг. 3. Позицията на балонния дилататор в началото на изследването



Фиг. 4. Максимална дилатация на ДЕС с изчезване на спазъма

– липса на перисталтика, контрактилна активност, панезофагеално налягане $>30\text{mmHg}$ и висок IRP. Тип 3 – липса на перисталтика и две или повече спастични контракции с или без периоди на отделно налягане. Случая, който ние представяме е на пациентка с Ахалазия тип 2, която е най-честият тип ахалазия в световен мащаб.

Различните модалности за лечение на ахалазия са лекарственото лечение, ендоскопска пневматична балонна дилатация, ботулинова инфилтрация, кардиомиотомия на Heller (LHM) и напоследък перорална ендоскопска миотомия (РОЕМ) (15).

Съществуват множество литературни данни доказващи, че лапароскопската кардиомиотомия дава по-добри резултати в дългосрочен план от пневматичната дилатация (PD). Kostic et al. в наскородно рандомизирано проучване, докладват че PD в срок от 12 месеца, се характеризира с неуспех в лечението (16). В допълнение Vela et al. сравняват дългосрочната ефикасност на PD с тази на лапароскопската кардиомиотомия и докладват за успех на (LHM) в дългосрочен план без нужда от допълнителни интервенции. За 6 годишен период след PD, 28% от пациентите не са имали необходимост от допълнително лечение, спрямо 57% от пациентите след лапароскопска кардиомиотомия (17).

В изследване ефекта от балонната хидростатична дилатация, някои автори докладват, че въпреки липса на контролни проучвания, методът показва ефикасност и се използва широко при лечение на стомашно-чревни стенози (18). Освен това по-голямата част от стенозите могат да бъдат успешно дилатирани в остра или подостра фаза за облекчаване на симптомите. Симптомите са най-честият параметър за проследяване ефекта от лечение и често има несъответствие между съобщавания симптоматичен отговор и обективното подобрение документирано ендоскопски или радиографски.

Балонната дилатация и лапароскопската Хелерова миотомия са основните и най-често използвани методи за лечение на ахалазия, характеризиращи се със сходна ефикасност (19). Въпреки това, наред с известните предимства на двете техники, трябва да се вземе предвид рискът при извършването им. Основната констатация след извършено проучване на наличната база данни, сочат че рискът от перфорация при PD е минимален, когато се извършва под стриктен протокол, от висококвалифицирани специалисти с натрупан опит. За разлика от LHM рискът от перфорация и 30 дневна смъртност след извършване на PD е значително по-нисък.

Перфорацията на хранопровода е най-честото и тежко усложнение, както за LHM, така и за PD с различна честота, докладвани в литературата. Честотата на клинично значима перфорация за PD и LHM, варира съответно от 0-14% и 0-4,6% (20-22).

Смъртността след приложени терапевтични техники за лечение на ахалазия е рядка. Не се описват случаи на смъртност при използване на балонна дилатация, докато по отношение на ЛНМ, тя е около 0,15%, а докладваната 30 дневна смъртност е 0,68% (23). Тези смъртни случаи, често се дължат на следоперативни усложнения като инфекция на пикочните пътища, белодробна емболия, инфаркт на миокарда и други, несвързани пряко със самата миотомия.

Пневматичната ендоскопска дилатация (PD) използва въздушно налягане за интралуменално разширяване и разкъсване на циркулярната мускулатура на ДЕС. Тя се счита за най-ефективното нехирургично лечение на ахалазия. Методът, който ние прилагаме (хидростатична дилатация) е идентичен, но с приложение на водно разтворим рентгенов контраст, при който се извършва прецизна и контролирана дилатация на сфинктера, като се избягват честите усложнения като прекомерно дилатиране и перфорация. Пациентката бе проследена за двугодишен период, през който тя не съобщи за субективни оплаквания свързани с основното заболяване. Пациентката възвърна предишното си телесно тегло. След направените образно диагностични и функционални изследвания, се установи ритмично преминаване на контраста през ГЕВ и нормален диаметър и физиологична моторика на хранопровода. Позитивите пред хирургичното лечение са, че пациентите получават безопасна неинвазивна манипулация с ниско ниво на усложнения, висока ефективност и по-краткосрочен възстановителен период.

КНИГОПИС / REFERENCES

1. Mayberry J F, Rhodes J. Achalasia in the city of Cardiff from 1926 to 1977. *Digestion*. 1980;20:248–252.
2. Mayberry J F, Atkinson M. Studies of incidence and prevalence of achalasia in the Nottingham area. *Q J Med*. 1985;56:451–456.
3. Boeckxstaens GE. Achalasia. *Best Pract Res Clin-Gastroenterol*. 2007;21(4):595–608.
4. Chuah SK, Hu TH, Wu KL, et al. The role of barium esophagogram measurements in assessing achalasia patients after endoscope-guided pneumatic dilation. *Dis Esophagus*. 2009;22(2):163–68.
5. Andersson M, Lundell L, Kostic S, et al. Evaluation of the response to treatment in patients with idiopathic achalasia by timed barium esophagogram: results from a randomized clinical trial. *Dis Esophagus*. 2009;22:264–73.
6. Boeckxstaens GE. Achalasia. *Best Pract Res Clin-Gastroenterol*. 2007;21(4):595–608.
7. Lopushinsky SR, Urbach RD. Pneumatic dilatation and surgical myotomy for achalasia. *JAMA*. 2006;296(18):2227–33.
8. Snyder CW, Burton RC, Brown LE, et al. Multiple preoperative endoscopic interventions are associated with worse outcomes after laparoscopic Heller myotomy for achalasia. *J Gastrointest Surg*. 2009;13(12):2095–103.
9. Andersson M, Lundell L, Kostic S, et al. Evaluation of the response to treatment in patients with idiopathic achalasia by timed barium esophagogram: results from a randomized clinical trial. *Dis Esophagus*. 2009;22:264–73.
10. Kala Z, Weber P, Marek F, et al. Achalasia – Which method of treatment to choose for senior patients? *Z GerontolGeriatr*. 2009;42:408–11.
11. Vaezi MF, Pandolfino JE, Vela MF. ACG clinical guideline: diagnosis and management of achalasia. *Am J Gastroenterol*. 2013 Aug;108(8):1238–1249, quiz 1250.
12. Gockel I, Muller M, Schumacher J. Achalasia—a disease of unknown cause that is often diagnosed too late. *DtschArztebl Int*. 2012 Mar;109(12):209–214.
13. Ghoshal UC, Kumar S, Saraswat VA, Aggarwal R, Misra A, Choudhuri G. Long-term follow-up after pneumatic dilation for achalasia cardia: factors associated with treatment failure and recurrence. *Am J Gastroenterology*. 2004 Dec;99(12):2304–2310.
14. Pandolfino JE, Kahrilas PJ. American Gastroenterological Association. AGA technical review on the clinical use of esophageal manometry. *Gastroenterology*. 2005 Jan;128(1):209–224.
15. Vaezi MF, Pandolfino JE, Vela MF. ACG clinical guideline: diagnosis and management of achalasia. *Am J Gastroenterol*. 2013 Aug;108(8):1238–1249, quiz 1250.
16. Kostic S, Kjellin A, Ruth M, Lonroth H, Johnson E, Andersson M, et al. Pneumatic Dilatation or Laparoscopic Cardiomyotomy in the anagement of newly diagnosed idiopathic achalasia. *World J Surg*. 2007;31:470–8.
17. Vela M, Richter JE, Khandwala F, Blackstone EH, Wachsberger D, Baker ME, et al. The long term efficacy of pneumatic dilatation and Heller myotomy for the treatment of achalasia. *Clin Gastroenterol Hepatol*. 2006;4(5):580–7.

18. Kozarek RA. Hydrostatic balloon dilation of gastrointestinal stenoses: a national survey. *Gastrointest Endosc.* 1986 Feb;32(1):15-9. doi: 10.1016/s0016-5107(86)71721-5. PMID: 3512358.
19. Boeckxstaens GE, Annese V, des Varannes SB, et al. Pneumatic dilation versus laparoscopic Heller's myotomy for idiopathic achalasia. *N Engl J Med.* 2011;364:1807-16.
20. Campos GM, Vittinghoff E, Rabl C, et al. Endoscopic and surgical treatments for achalasia: a systematic review and meta-analysis. *Ann Surg.* 2009;249:45-57.
21. Anselmino M, Perdakis G, Hinder RA, et al. Heller myotomy is superior to dilatation for the treatment of early achalasia. *Arch Surg.* 1997;132:233-40.
22. Rosemurgy AS, Morton CA, Rosas M, et al. A single institution's experience with more than 500 laparoscopic Heller myotomies for achalasia. *J Am Coll Surg.* 2010;210:637-45. 645-7.
23. Reynoso JF, Tiwari MM, Tsang AW, et al. Does illness severity matter? A comparison of laparoscopic esophagomyotomy with fundoplication and esophageal dilation for achalasia. *Surg Endosc.* 2011;25:1466-71.

АДРЕС ЗА КОРЕСПОНДЕНЦИЯ:

д-р Ангел Арабаджиев, дм
Клиника по хирургия
УМБАЛ „Александровска“ ЕАД
София 1431
Бул. „Г. Софийски“ 1
Телефон: + 359 2 9230 540; + 359 2 9230 345
Мобилен: + 359 883448778
E-mail: dr.aar91@gmail.com

ADDRESS FOR CORRESPONDENCE:

Dr. Angel Arabadzhiev, MD, PhD
Clinic of Surgery
University Hospital Alexandrovska
„Georgi Sofiyski“ 1, Blvd.
1431 Sofia, Bulgaria
Phone: + 359 2 9230 540; + 359 2 9230 345
Cell phone: + 359 883448778
E-mail: dr.aar91@gmail.com